乳幼児の消化管異物について

鎌ケ谷市医師会　引田　満

10ヶ月　男児

「昨夜あるいは今朝、ボタン電池を飲み込んだかもしれない」と母。あるべきボタン電池がいくら探しても見つからず､不安になって来院しました。当人はいたって機嫌がよく、何ら症状はありませんが、このような訴えで来院した場合、直ちにX線写真を撮影しなければなりません。ボタン電池だからです。コインやビー玉やBB弾とは違います。

撮影範囲は食道から大腸までカバーできるようにしますが、乳児の場合、1枚のフィルムで用が足りますし、胸部条件でも腹部条件でも経験上、どちらでも問題ありません。下の写真にあるように、食道異物ではなっかったので少しホッとしましたが、中央のボタン電池は胃ないし十二指腸にありそうで今朝飲み込んだものと思われます。ところが、もう一つ右下腹部にもリング状のアクセサリーが写っており（母、驚愕！)、こちらは回盲部ないし大腸に達しており、時間差があるため、昨夜飲み込んだものと思われれました。両者とも食道を通過しているため、自然排泄される可能性が高いと考えられますが、停滞してしまわないか注意深く経過を見なければなりません。ボタン電池が胃内にあればマグネットチューブで摘出する方法もありますが、気管内に落下する事態も報告されており、これは小児の三次救急対応の施設でなければ不可能でしょう。ボタン電池が食道に停滞して粘液に触れると放電が起こり、粘膜を損傷し、比較的短時間で潰瘍・穿孔に進展してゆく可能性があるため緊急性が高くなります。特にリチウム電池は電圧が高く最も危険と言われています。ボタン電池誤飲の場合、受け入れ先の病院を確保するのにとても苦労することが多いのですが、開業医の一次対応として、「1日様子を見て明日大きな病院を受診してく

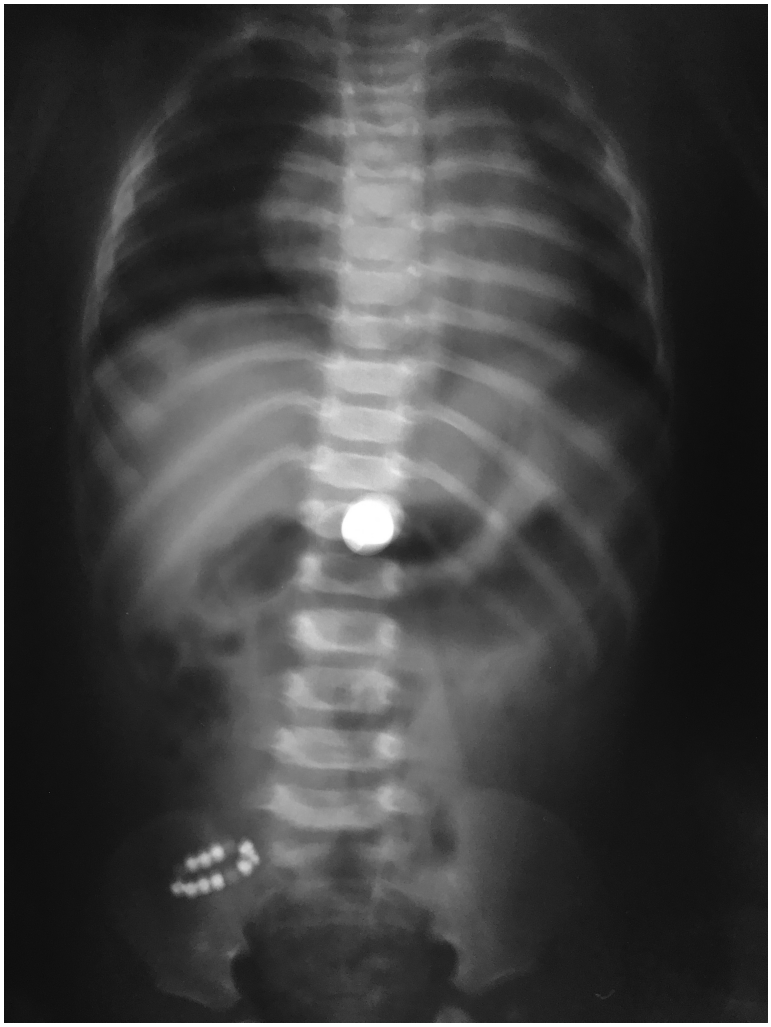

ださい」という選択肢はありません。

　コインの誤飲もしばしばありますが、知っておくべき点として、一円硬貨はアルミニウムでＸ線の透過性が高く、コントラストのつく条件（粘膜、腸管ガス、便などとの位置関係）がそろわないと確認が困難です。ただしボタン電池のような緊急性はありません。ピップエレキバン（磁石）の複数誤飲で磁石同士が粘膜を挟んで結合し、小腸内瘻や絞扼性イレウスをきたした事例の報道もありました。磁石は複数誤飲の場合、要注意です。