ケースカンファレンス（画像）解答

診断：慢性好酸球性肺炎

末梢血の細胞分画で好酸球が 30％を超えていました。抗菌剤には反応なく、ステロイドで劇的に改善しています。好酸球性肺炎は原因不明（なぜ好酸球が肺に浸潤するのかが不明）であり、臨床的には、急性と慢性に分けられており、下表のような鑑別点が挙げられています。両者において肺浸潤影の分布はかなり異なっており、本症例は慢性型の特徴と合致しています。

提示した胸部単純Ｘ線写真ですが、肺中心部が明るく、抹消側が暗く、肺水腫や経気道性の気管支肺炎とは対照的です。これを「逆肺水腫陰影」「逆バタフライ陰影」などと呼んでおり、本症の特徴のひとつです。胸部 CT 画像では①上肺野において浸潤影は肺区域と一致せず多発し、②中肺野においては胸膜直下に抹消性に拡がっています。よく見ると少量の胸水の貯留も確認できます。特徴的な画像と末梢血の好酸球増加、ステロイドに対する良好な反応、高校生という年齢、喘息の既往などから上記診断に至りました。気管支肺胞洗浄は実施していません。

	急性好酸球性肺炎（AEP）	慢性好酸球性肺炎（CEP）
発症	急性（1ヶ月以内、多くは1週間以内） 重篤なことが多い	慢性（１ヶ月から１年）
喫煙との関連	喫煙開始後に発症することがある	喫煙者はむしろ少ない（約10%）
気管支喘息	合併しない	合併する（約 50%）
画像所見	Kerley A、B ライン、びまん性のスリガラス状陰影や浸潤影（末梢の優位性は認めない）、CT 上、小葉間隔壁や気管支血管束の肥厚、胸水貯留	末梢優位の浸潤影（photographic negative of pulmonary edema）、陰影の移動。CT 上、上中肺、胸膜直下優位の分布を示す
末梢血好酸球	正常。回復期に増加	増加（20%以下）
BAL 中好酸球	著明に増加（25%以上、時に40%以上）	著明に増加
ステロイド治療の反応	良好	良好
再発	まれ	多い

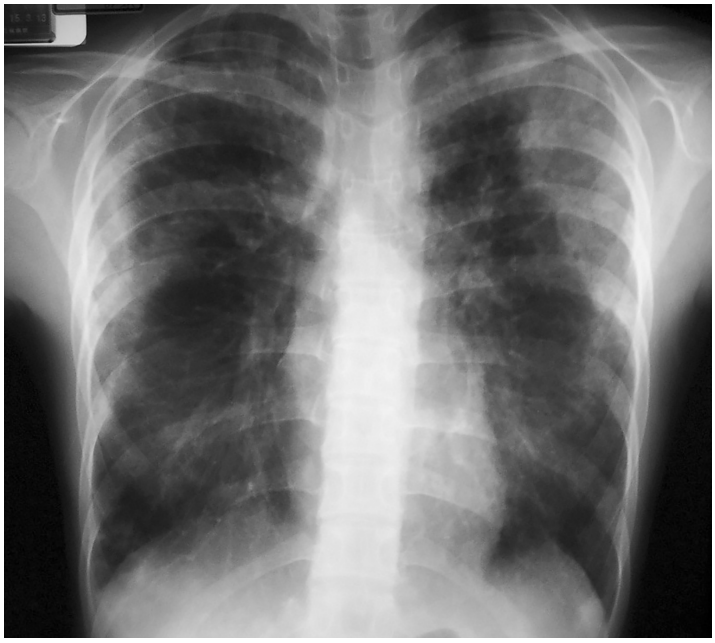

中心が明るく末梢が暗い。
「逆肺水腫陰影」

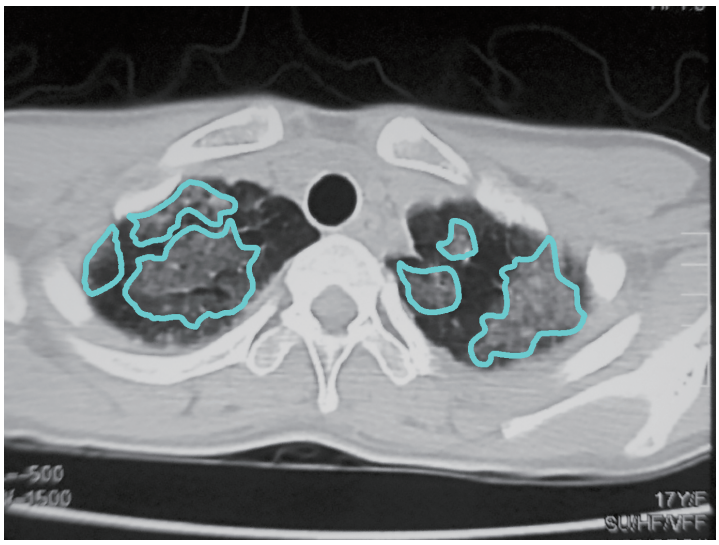

肺区域に一致せず、多発性。

胸膜直下に抹消性に拡がる。

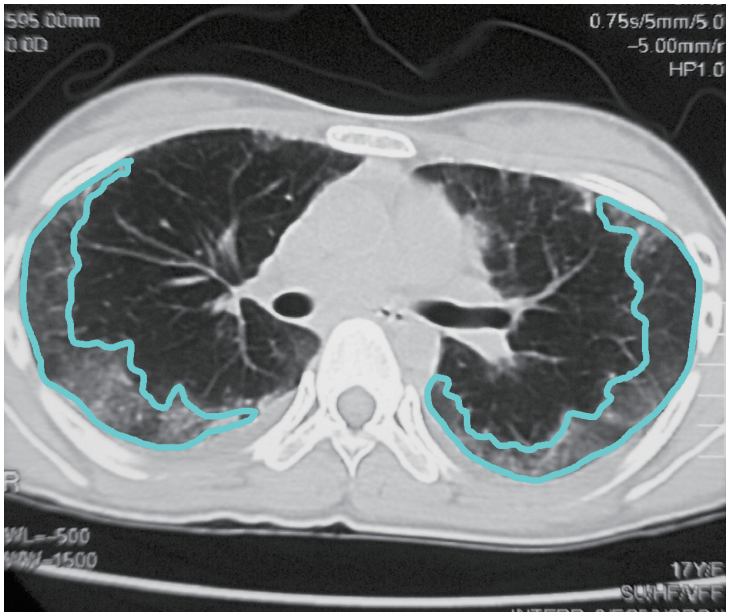

基本的な病態は不明ですが、血行性に好酸球が浸潤すると推測されます。