ケースカンファレンス（画像）2 解答

<u>診断：T 細胞性悪性リンパ腫（T リンパ芽球性リンパ腫</u>

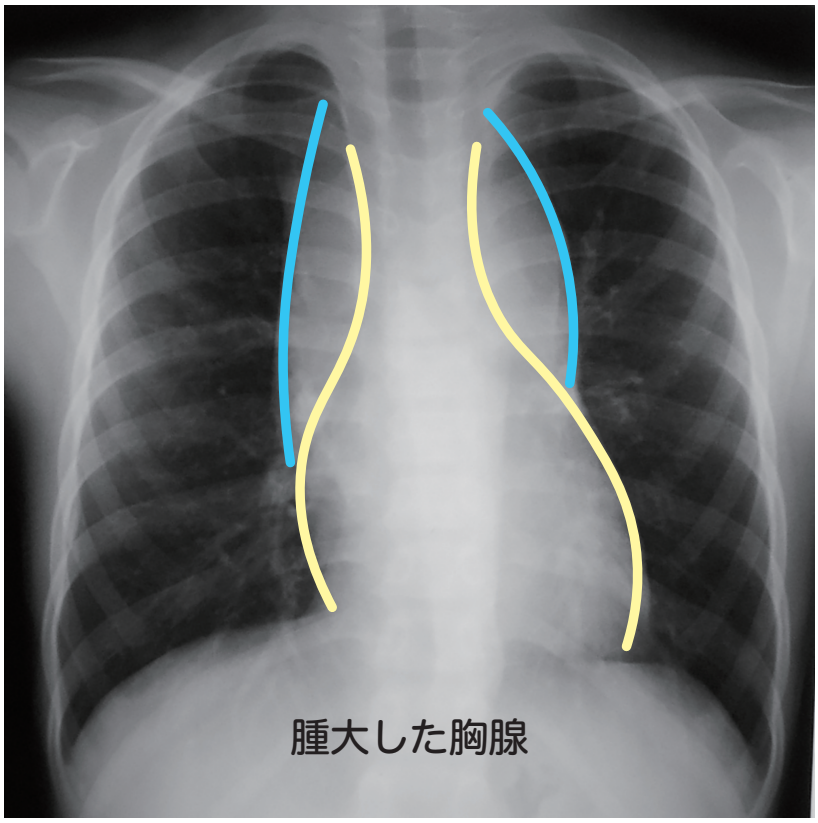

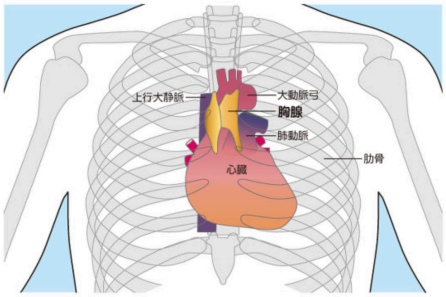

胸部単純 X 線写真で腫大した胸腺陰影（青のライン）がはっきりと確認できます。新生児の胸腺は相対的に大きく、生理的に胸腺陰影が認められることがしばしばですが、この年齢では通常、胸骨の裏に隠れて X 線写真で確認することはできません。胸腺の機能は T 細胞を成熟させ、抹消組織に送り出すことですが、10 歳台が最も活発であると言われています。写真に見られる明確な胸腺腫大は腫瘍性変化を強く示唆するもので、頸部に多発する腫瘤も考慮すれば、まず悪性リンパ腫を念頭において精査を進めるのが妥当なところです。頸部リンパ節生検を行い、T 細胞マーカーである CD2、CD5、CD7 等が陽性、T 細胞レセプター遺伝子再構成も陽性で上記と確定診断されました。幸い、骨髄に腫瘍細胞の浸潤はありませんでした。

小児の悪性リンパ腫は未熟な段階の細胞が腫瘍化することが多く、成人のものとは分類も含め特性が異なるのですが、一般的な特徴として B 細胞性のものは節外病変、特に腹腔内に腫瘤を形成することが多く、巨大にまるまで発見されないことがほとんどです。一方、T 細胞性はリンパ節病変で初発（時に多発）することが多いとされ、表在性のものであれば今回のケースのように早期に発見することが可能です。