当院の症例から（前編）

青い鳥こどもクリニック
引田　満

11歳、女児
主訴：嘔吐（４回）、腹痛
受診前日の昼より発症。来院時、顔面は著しく蒼白で、発汗が目立ち、表情は苦悶状。下腹部は膨満しており、骨盤腔から臍部にかけて、ほぼ正中に表面平滑で境界明瞭、弾性軟の腫瘤を触知した。径20cm程度で軽度の圧痛を認めた。発熱なし。当院での検査：
WBC 15770　Hb 8.0　PLT 31.9　CRP 0.78
脈拍数140/分　SPO_2 96%（room air）

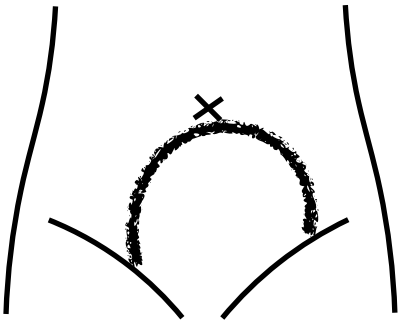

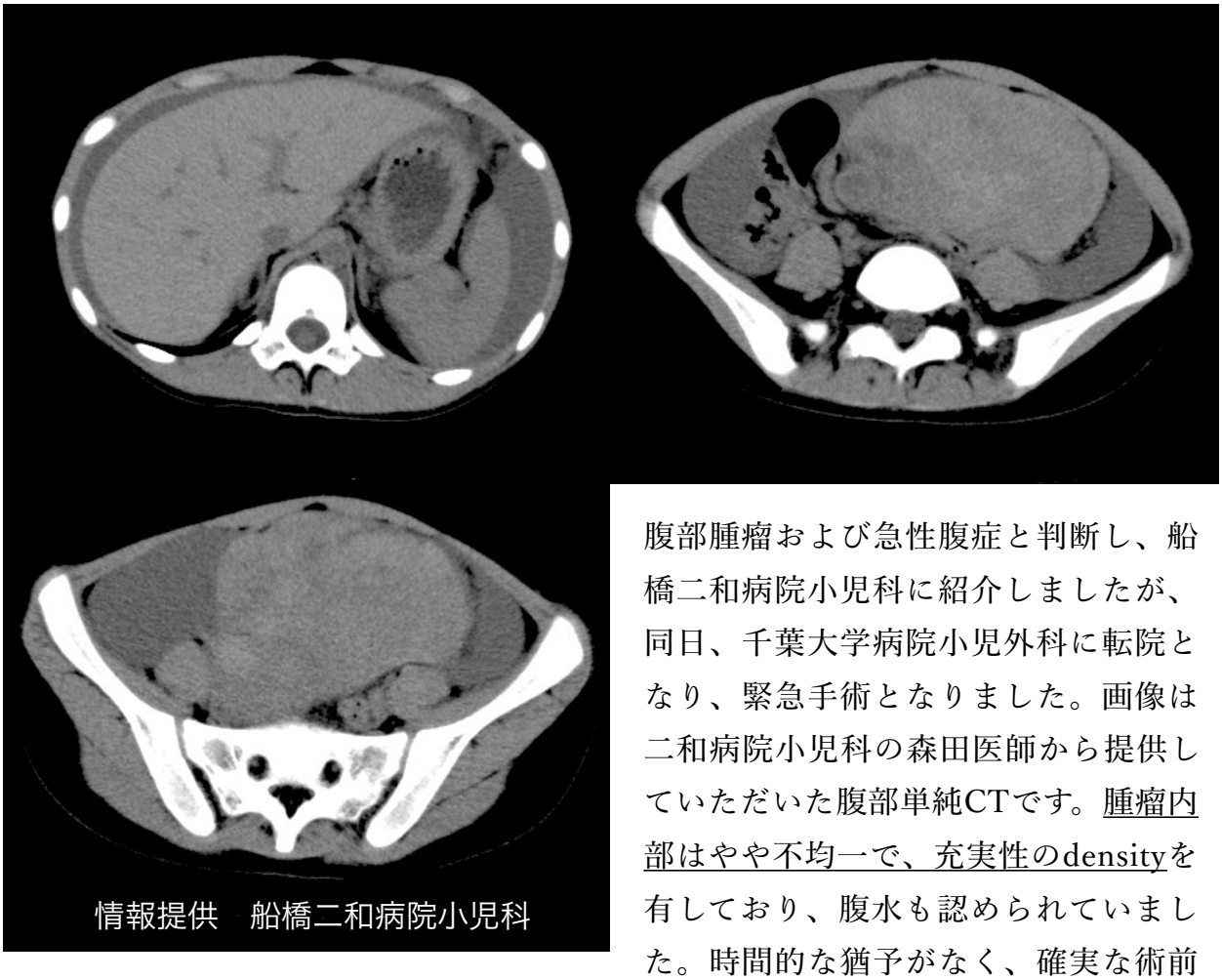

情報提供　船橋二和病院小児科

腹部腫瘤および急性腹症と判断し、船橋二和病院小児科に紹介しましたが、同日、千葉大学病院小児外科に転院となり、緊急手術となりました。画像は二和病院小児科の森田医師から提供していただいた腹部単純CTです。腫瘤内部はやや不均一で、充実性のdensityを有しており、腹水も認められていました。時間的な猶予がなく、確実な術前診断が困難であったケースです。卵巣腫瘍（奇形種など）の茎捻転を疑っていたのですが、予想以上に大きな腫瘤でした。臨床経過は来月ご報告いたします。