当院の症例から（後編）

青い鳥こどもクリニック　引田　満

先月提示した例の経過報告です。

11歳、女児
主訴：嘔吐（４回）、腹痛
受診前日の昼より発症。来院時、顔面は著しく蒼白で、発汗が目立ち、表情は苦悶状。下腹部は膨満しており、骨盤腔から臍部にかけて、ほぼ正中に表面平滑で境界明瞭、弾性軟の腫瘤を触知した。径20cm程度で軽度の圧痛を認めた。発熱なし。当院での検査：
WBC 15770　Hb 8.0　PLT 31.9　CRP 0.78
脈拍数140/分　SPO_2 96%（room air）

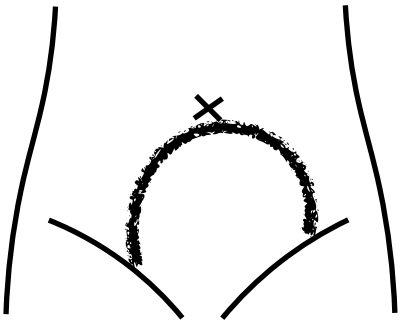

腹部単純CT

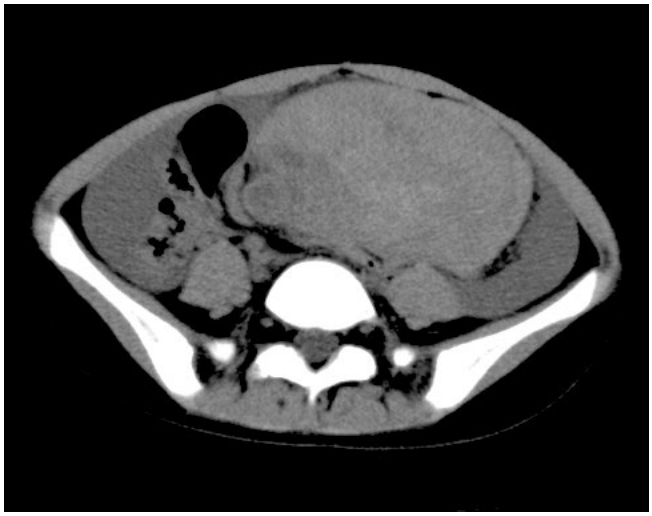

画像・情報提供：船橋二和病院小児科　森田昌男先生

確定診断：大網嚢腫　嚢腫内出血　腹腔内出血

受診時、顔面蒼白、発汗、頻脈などからプレショックが疑われ、小児では比較的稀ではありますが、卵巣腫瘍の茎捻転を疑っていました。船橋二和病院小児科に紹介しましたが、同日、千葉大小児外科に転院となり、緊急開腹術を行い、上記診断に至りました。

報告書によれば、造影CTで腫瘤内部に造影効果がなく茎捻転の可能性があること、さらに腹腔内出血が疑われることから、術前診断は判然としませんでしたが緊急手術の方針がとられました。子宮と卵巣には問題がないことが術前画像診断で確認されております。開腹すると大量の凝血塊（嚢腫内出血）と血性腹水を認め、凝血塊は大網に連なることが確認されたことから上記の診断（病理所見未記載）となりました。Hbが8.0（術前）から4.6（術後）g/dlまで低下する大量出血であったため、輸血が行われています。おそらく嚢腫自体は長期間無症状であったと思われますが、何らかの機転が加わり、突然の発症、嚢腫内出血に至ったものと考えられました。嚢腫が巨大なため、壊死や栄養血管の破綻が起きていたところに、体動ないし腹部の外的圧迫が加わった結果かもしれません。記載はありませんでしたが、嚢腫が巨大なことから茎捻転ではなかった思っていますがいかがなものでしょうか。

嚢腫というと漿液性成分が多く、CTではもう少しlow densityに描出されるとの認識でおりましたが、充実性腫瘍のdensityに近かったのは、嚢腫内に大量の出血を起こしていたためと考えられます。参考までに、下の画像は矢状断のMRIですが、腫瘤が腹腔内を占拠しているのがわかり、T1、T2いずれも低信号で、急性期の出血性病変として矛盾はありません。血腫内のヘモグロビンの経時的な性状変化によりT2は高信号となる場合もあります。

MRI T1

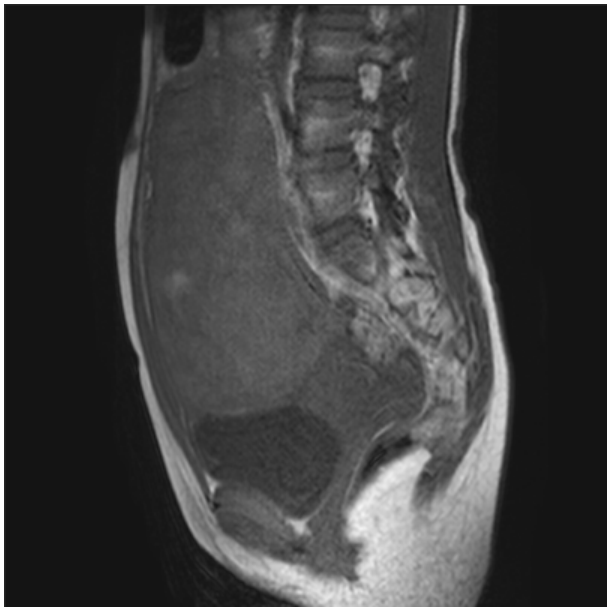

MRI T2

画像・情報提供：船橋二和病院小児科　森田昌男先生

このような症例の経験が少ない小児科医の考察ですので、経験豊かな先生方からのご意見を伺わせていただければ幸いです。

大網嚢腫

- 新生児から成人まで幅広く認められるが、10歳未満の若年者に多く発見される。
- 三大症状は腹部膨隆、腹痛、腫瘤触知であるが、非特異的。
- 合併症としては茎捻転（最多）、嚢腫内出血、嚢腫破裂、腹腔内出血など。これらにより急性腹症として発症する例が23.8%を占める。
- エコー、CTでは単胞性ないし多胞性の嚢胞性腫瘤として描出されるが、嚢胞内容物の性状の違いによって内部は均一とは限らない。
- 術前の嚢腫の局在部位の同定は困難であり、術前診断率は13%にとどまる。

青い鳥こどもクリニック　引田　満